Nouvelle Iconographie

de la Salpêtrière

Extrait

MASSON ET Cie, ÉDITEURS
120, Boulevard Saint-Germain, Paris (6e)

EXTRAIT DE LA *NOUVELLE ICONOGRAPHIE DE LA SALPÊTRIÈRE*
N° 1. JANVIER-FÉVRIER 1916.

CLINIQUE PSYCHIATRIQUE DE L'UNIVERSITÉ DE GENÈVE
Professeur : R. WEBER

PARALYSIE GÉNÉRALE CHEZ UNE OXYCÉPHALIQUE

PAR
H. FLOURNOY

La cause première de l'oxycéphalie est très obscure. Virchow, auquel se sont ralliés Hirschberg, Patry (1), Merle (2), etc., admettait qu'il s'agissait à l'origine d'une méningite. Parmi les travaux plus récents, Bertolotti (3), Charon et Courbon (4), Meltzer (5), font aussi entrer en ligne de compte le rachitisme. Quoi qu'il en soit, presque tous les auteurs sont d'accord pour attribuer à l'augmentation de la pression intracrânienne un rôle important dans le mécanisme de cette affection. C'est aussi le point le plus frappant de l'observation qui suit.

La lésion du nerf optique, qui constitue avec la déformation crânienne le symptôme principal de l'oxycéphalie, est en rapport avec l'hypertension, car l'atrophie est précédée d'œdème de la papille. Cette atrophie ne dépend pas des canaux optiques, dont le diamètre est normal ; ce n'est que dans de rares exceptions qu'on a trouvé leur calibre diminué, et rien ne prouve que leur rétrécissement ne soit pas alors secondaire à l'atrophie optique.

Du côté du crâne, l'un des signes de pression les plus nets à l'autopsie est l'existence d'impressions digitées à sa surface interne. L'usure de l'os peut être telle qu'elle aboutit à une perforation spontanée ; Strebel (6) a décrit récemment un cas de ce genre. La base présente aussi des anomalies qui suffisent à elles seules, d'après Bertolotti, à établir le diagnostic. Ces anomalies, visibles chez les malades par la radiographie, consistent en ce que le plan ethmoïdal, au lieu d'être un peu incliné, descend brusquement d'avant en arrière, en sorte que l'emplacement de la selle turcique est très abaissé et que la fosse cérébrale moyenne se trouve à peu près au même niveau que la postérieure. Cet enfoncement de la base

(1) Thèse de Paris, 1905.
(2) Nouvelle Iconographie de la Salpêtrière, 1908.
(3) *Ibid.*, 1912.
(4) *Ibid.*, 1913.
(5) Neurol. Centralbl., 1908.
(6) Corresp. Bl. f. Schweizer Aerzte, 1915.

sous l'effet de la pression — lordose basilaire, selon Bertolotti — n'existerait dans aucune autre malformation du crâne, même pas dans l'hydrocéphalie ; dans cette dernière affection, les sutures restent d'ailleurs longtemps ouvertes, tandis qu'elles se synostosent rapidement chez les oxycéphales. Les ventricules ne sont pas toujours dilatés ; ils peuvent même être rétrécis comme dans le cas de Herzog (1), ce qui n'empêche pas le peu de liquide qui y reste d'être sous pression ; ce fait est à comparer avec certains cas de tumeurs (2).

Ces faits expliquent pourquoi, parmi les traitements chirurgicaux qu'on a proposés (ponction des ventricules, opération sur les canaux optiques), le plus indiqué est la trépanation décompressive. De même que dans les tumeurs cérébrales, la ponction lombaire peut être directement nuisible dans l'oxycéphalie ; elle agirait alors en rompant subitement l'équilibre de pression entre les cavités crânienne et rachidienne (3).

Observation.

Mme B..., 34 ans, entre à l'asile le 22 novembre 1913. Depuis quelques mois elle se conduit d'une façon étrange et dépense son argent en achats absurdes ; depuis une quinzaine de jours elle se croit persécutée, quitte son domicile et se met à vagabonder en ville. Son entourage remarque qu'elle parle en bredouillant.

Son père aurait souffert de la vue depuis l'âge de 25 ans ; « tête très pointue » (oxycéphale). Mère morte au retour d'âge de pneumonie. Un frère jumeau de la malade, deux autres frères jumeaux et une sœur sont morts ; une sœur vivante est myope. Mariée à 23 ans, la malade a divorcé à 30 ans, sans avoir d'enfants. N'a pas eu d'affection mentale auparavant. Lors de l'apparition des règles, elle aurait eu de « petites crises » (4) qui ont disparu définitivement depuis l'âge de 22 ans ; à la même époque elle a présenté des troubles oculaires.

A l'asile, le diagnostic de paralysie générale est confirmé par la ponction lombaire (pression forte, quantité notable de globulines, Noguchi et Wassermann positifs, 39 lymphocytes par millimètre cube). La malade est apathique, mal orientée, incapable de donner des renseignements exacts ; elle articule mal. Certains jours, elle s'excite, tient des propos grossiers, insulte les personnes qui l'entourent ; le bredouillement de la parole devient alors manifeste. Puis elle reprend une attitude anxieuse, a de la peine à se tenir debout, mange peu et ne dit rien pendant plusieurs semaines.

(1) Thèse de Zurich, 1914.

(2) Voir Weber, Nouvelle Iconographie, 1907.

(3) Weber, *Ibid.*

(4) Il est probable qu'il s'agit de crises épileptiformes, comme elles se rencontrent souvent dans les cas d'hypertension cérébrale. Elles ont été observées chez des oxycéphales par Herzog, Strebel, etc.

Physiquement, femme de taille moyenne. Tête en forme de tour ; absence de toute voussure occipitale. Peau de la figure et du ventre légèrement pigmentée. Dents du maxillaire supérieur suspectes (lues) ; légère exostose du tibia droit. Les organes internes et l'urine ne présentent rien de pathologique. Réflexes tendineux des bras exagérés ; réflexes patellaires abolis. Tremblement de la langue. Sur les radiographies de la tête, on voit nettement les impressions digitées et la déformation de la base.

Le 30 décembre, après une assez longue période où elle paraissait obnubilée, la malade recommence à s'agiter ; le lendemain elle s'affaisse subitement et meurt d'embolie pulmonaire.

Troubles oculaires. — A 22 ans (1901), la malade se réveille un matin incapable d'ouvrir les yeux ; l'œil droit se rétablit beaucoup moins parfaitement que le gauche. Un an après, on remarque que la pupille de l'œil droit est fortement dilatée. A 26 ans (juin 1905), la vue de l'œil gauche baisse brusquement. A 27 ans (avril 1906), la malade se fait traiter à l'Hôpital ophtalmique, où le Dr Collomb constate : œil droit, mydriase considérable, vision = 1 ; œil gauche, atrophie blanche du nerf optique très avancée, vision = 1/10. En avril 1907 : œil droit, paralysie totale de la IIIe paire, ptosis, vision = 1 ; guérison assez rapide par traitement général et électrisation galvanique ; à l'œil gauche, l'atrophie optique continue à progresser, et la vision est nulle en décembre 1907. A 30 ans (décembre 1909), le status est le même, et à 34 ans, pendant le séjour de la malade à l'asile, on constate :

Pupilles très larges, le bord visible de l'iris étant à peu près de 1 millimètre, toutes deux rigides ; à la lumière directe d'une lampe électrique, on ne voit aucune réaction. La paupière supérieure de l'œil droit est un peu plus abaissée que celle du gauche. L'œil droit est souvent en strabisme divergent. L'examen du fond de l'œil, auquel il n'est pas facile de procéder vu la grande anxiété de la malade, ne donne pas de résultat bien net. Il est toutefois certain que l'on peut exclure l'œdème papillaire. Par contre il se pourrait fort bien que la pupille fût atrophiée, car elle est très blanche et petite. Les vaisseaux sont plutôt gonflés. Les milieux de l'œil ne présentent pas d'altérations.

Ces troubles oculaires n'appartiennent pas sans aucun doute au tableau clinique de la paralysie générale. Leur début est antérieur, puisqu'ils ont déjà été constatés nettement à l'âge de 22 ans. A l'asile ils ont attiré l'attention sur la forme particulière de la tête de la malade et dépendent d'une affection bien plus ancienne, l'oxycéphalie. Outre l'atrophie du nerf optique, ces signes oculaires indiquent qu'il s'agit d'une paralysie de la IIIe paire. Mais, tandis que cette paralysie se produisait d'une façon transitoire dans le domaine de la musculature extrinsèque (ptose et strabisme divergent), elle resta permanente pour la musculature intrinsèque (dilatation et rigidité pupillaires des deux côtés, par paralysie totale de la constriction). On verra plus loin la cause probable de cette dissociation, bien qu'il s'agisse de muscles innervés les uns et les autres par le même nerf.

Autopsie.

Crâne. — Aucune suture visible, sauf à la partie supérieure du lambda. Calotte sclérosée, épaisse de 4 à 9 millimètres ; quelques enfoncements au niveau des granulations de Pacchioni. La moitié gauche est plus petite que la droite. L'empreinte des circonvolutions est plus prononcée à la face interne du frontal gauche. Fosses crâniennes moyennes très profondes, avec de fortes nervures correspondant aux sillons du cerveau. Sinus latéral et pétreux inférieur très profonds dans l'os du côté droit, tandis qu'ils sont peu marqués à gauche. Empreinte de la méningée moyenne très accentuée des deux côtés.

Moulage de la cavité crânienne (Pl. IX). — Le cerveau une fois sorti de la boîte crânienne ne conserve pas exactement sa forme ; c'est pourquoi il nous paraît utile de décrire brièvement le moulage de la cavité fait par le Dr Demole.

Diamètre antéro-postérieur 15 centimètres, vertical 14 centimètres, transversal 14 centimètres.

L'impression du rocher est très profonde des deux côtés et les lobes temporaux font une forte saillie sur un plan passant par la base frontale et celle de la protubérance. Le pôle postérieur du cerveau ne se trouve que très peu en arrière du trou occipital. Vu de haut, au lieu de présenter un pourtour nettement ovale, le moulage ressemble à une sphère, la différence entre les diamètres antéro-postérieur et transversal n'étant que de 1 centimètre. Vu de côté, il a une forme conique dans sa partie supérieure, au-dessus d'un plan passant par les bosses frontales et la protubérance occipitale ; au-dessous de ce plan, on remarque que le lobe temporal descend presque verticalement et occupe une place énorme en comparaison des lobes frontaux et occipitaux.

L'axe de la protubérance et de la moelle allongée, au lieu d'être très oblique par rapport à la base du cerveau, suit une direction à peu près horizontale, anomalie qui répond à la déformation de la base du crâne. En arrière, le moulage présente du côté droit un épais bourrelet qui longe le bord du cervelet ; il n'existe pas à gauche. Ce bourrelet asymétrique correspond au sinus latéral, dont la gouttière est beaucoup plus profonde dans l'os à droite qu'à gauche.

Cerveau (Pl. IX). — Poids : 1.200 grammes. Dure-mère très mince, légèrement tendue, surtout à la partie postérieure. Pie-mère légèrement œdématiée et épaissie par places ; quelques adhérences entre la dure-mère et la pie-mère. Dans la région frontale, on voit très nettement le dessin des circonvolutions à travers les méninges. Adhérences entre les deux méninges et le cerveau au niveau des lobes temporaux et des gyri recti. Hyperplasie pie-mérienne dans la région du chiasma. Légère injection sur les deux pôles occipitaux. Les pôles temporaux font fortement saillie à la base. L'infundibulum est à 3 cent. 2 au moins au-dessous d'un plan passant par la surface inférieure des lobes temporaux (environ 8 millimètres de plus que sur le cerveau de comparaison). La concavité qui est à la face inférieure des lobes temporo-occipitaux a une profondeur exagérée pour loger le cervelet. Le cervelet fait lui-même autour de la moelle allongée un bourrelet symétrique correspondant au trou occipital.

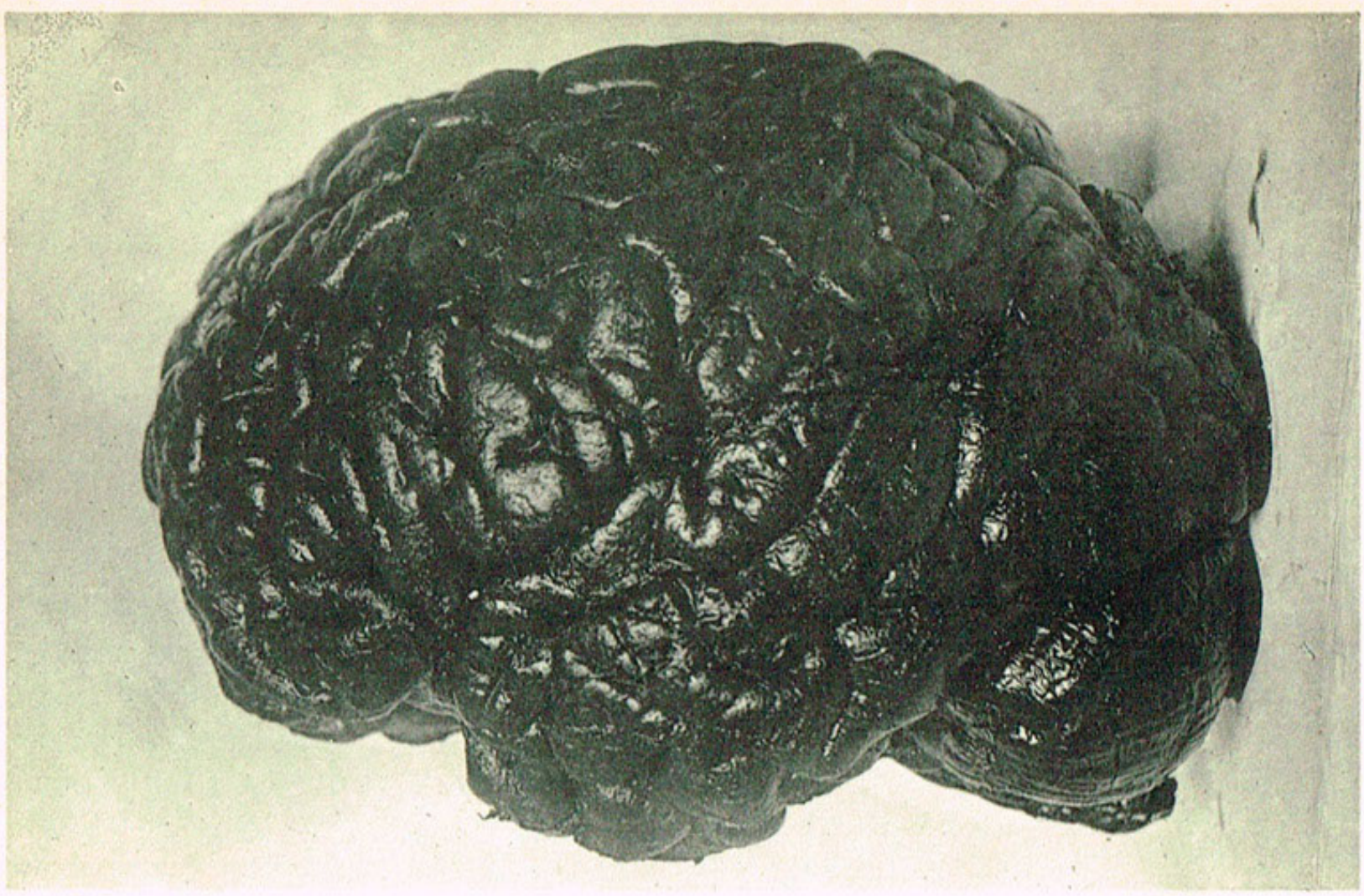



PARALYSIE GÉNÉRALE CHEZ UN OXYCÉPHALIQUE

H. Flournoy.

Masson & Cie. Éditeurs.

Le bulbe rachidien se trouve ainsi dans une sorte de rigole, les bords du cervelet effleurant presque sa face inféro-antérieure.

Les sillons sont partout très nets, profonds et étroits ; les circonvolutions se pressent les unes contre les autres. Il existe en outre une quantité de petits replis et de sillons accessoires, dont la topographie est mal commode à faire : le sillon prérolandique à droite se compose de deux tronçons, tandis qu'à gauche il est ininterrompu ; la deuxième temporale à gauche est interrompue par un gros sillon. D'une façon générale, ce qui devrait être dirigé à peu près horizontalement va obliquement, par suite de la voussure anormale des lobes temporaux qui « font hernie » à la base du cerveau. En séparant les hémisphères, on constate que les circonvolutions frontales internes droites, dans leur moitié inférieure, ont fait impression dans le lobe gauche. La voussure du corps calleux est un peu accentuée. Le 3e ventricule est nettement dilaté, eu égard aux petites dimensions du cerveau ; il en est de même des ventricules latéraux, dont la dilatation est égale des deux côtés, le trou de Monro étant largement ouvert. La pente du 4e ventricule est moins prononcée que la normale.

Les artères méningées moyennes sont volumineuses ; par contre les vaisseaux qui partent de la moitié antérieure du cercle de Willis (cérébrale antérieure et sylvienne) ont un calibre excessivement étroit. L'oculo-moteur commun droit est plus petit que le gauche. L'artère vertébrale, le trijumeau et le nerf optique sont au contraire plus petits à gauche qu'à droite. La différence entre les deux nerfs optiques est très prononcée (droite, 4 mm. 25 ; gauche, 2 mm. 5).

Coupes. — Après durcissement dans la formaline, le cerveau a été examiné sur des coupes colorées au carmin ou à la méthode de Weigert-Pal, frontales pour l'hémisphère droit, sagittales pour le gauche. A première vue, on remarque que les coupes ont un bord régulier, peu découpé ; au lieu que certaines circonvolutions dépassent leurs voisines, toutes ont leur bord libre à peu près aligné au même niveau et sont très rapprochées les unes des autres. Les sillons sont étroits. Sur les coupes transversales, le lobe occipital a une forme triangulaire, comme tirée au cordeau. Une des conséquences de cette déformation est que la scissure calcarine débouche exactement à l'angle inféro-interne, le lobe lingual ayant subi tout entier un déplacement contre la base. Plus en avant, les coupes transversales de la région moyenne de l'hémisphère sont trop hautes par rapport à leur largeur ; les circonvolutions temporales y paraissent atrophiées. Sur les coupes sagittales, le lobe occipital surtout présente des circonvolutions très nombreuses et minces, qui paraissent entassées dans un espace trop petit.

Ventricules dilatés. Sur le plancher du 4e ventricule, épendymite granulaire. La sclérose s'étend ailleurs et tapisse partout la paroi des ventricules latéraux et médian ; elle est très marquée dans l'angle du ventricule latéral au-dessus du noyau caudé, et surtout sur le plancher du 3e ventricule, à l'entrée de l'aqueduc de Sylvius ; dans cette région elle intéresse la partie antérieure du noyau de l'oculo-moteur commun. Trigone et septum lucidum nettement

sclérosés. Les couches profondes de la substance blanche, voisines du pourtour ventriculaire, présentent une quantité de petites vacuoles.

Vaisseaux gorgés de sang ; la veine du corps strié est énorme. Espaces périvasculaires dilatés ; par endroits, de petites hémorragies. Certains vaisseaux ont une forme caractéristique en spirale ou tire-bouchon. A la surface de l'écorce, de nombreuses petites gouttières produites par les vaisseaux superficiels ; ces impressions vasculaires semblent s'accentuer à mesure qu'on approche du pôle frontal.

L'hypophyse, qui paraît agrandie sur le radiogramme, ne présente rien de particulier au point de vue histologique.

Les nerfs optiques ont été coupés dans le sens transversal en arrière, près du chiasma, et longitudinal à leur partie antérieure voisine de la rétine. Coupes colorées au carmin, au Weigert et à l'hématoxyline-éosine. Des deux côtés la gaine est épaissie. Sur les coupes transversales on voit que le nerf optique droit est envahi par une grosse cloison de tissu conjonctif qui semble le diviser en deux moitiés ; de chaque côté les faisceaux nerveux sont raréfiés et en partie dégénérés. L'optique gauche présente une dégénérescence beaucoup plus marquée ; dans presque toute son épaisseur, le nerf est remplacé par un amas de trabécules conjonctives, au milieu desquelles on distingue encore à peine quelques fibres. Les mêmes lésions se voient nettement sur les coupes longitudinales.

Les adhérences entre les méninges et le cerveau et les épaississements de la pie-mère dépendent de la paralysie générale. Ce diagnostic a été confirmé par l'examen microscopique des coupes : infiltration périvasculaire très marquée, prolifération des cellules de la névroglie, épendymite granulaire sur le plancher du 4e ventricule ; les faisceaux nerveux sont diminués au centre des circonvolutions, les fibres tangentielles ont disparu à la périphérie.

Comme signes de l'oxycéphalie, remarquons la hauteur exagérée du cerveau par rapport à ses autres dimensions (fig. 1, 2, 3, 4), la saillie des pôles temporaux à la base (fig. 4), la direction anormale des circonvolutions et l'abaissement de l'infundibulum. Mais il ne s'agit pas d'une simple déformation de l'encéphale ; d'autres anomalies semblent prouver qu'il y avait une *augmentation permanente de la pression*. Ce sont l'étroitesse des sillons, l'existence de nombreux replis accessoires, l'adaptation maximale au contenant — soit du cerveau au crâne — et surtout le bourrelet formé par le cervelet autour du bulbe rachidien. Sur les coupes, l'alignement du bord libre des circonvolutions, comme si elles avaient été nivelées par la boîte osseuse, la forme triangulaire, presque rectiligne, du lobe occipital, entraînant le déplacement de la scissure calcarine (fig. 3) ; à l'examen microscopique la présence de vaisseaux en

spirale et d'empreintes vasculaires à la surface de l'écorce (1) sont aussi l'effet de la pression. Il en est de même de la dilatation des ventricules avec clérose de leurs parois et de l'existence de fines vacuoles criblant la

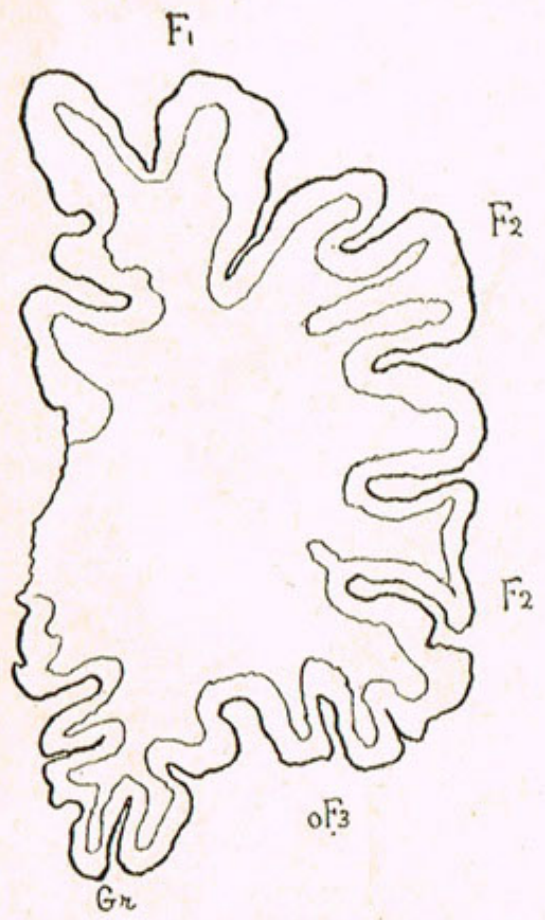

Fig. 1.

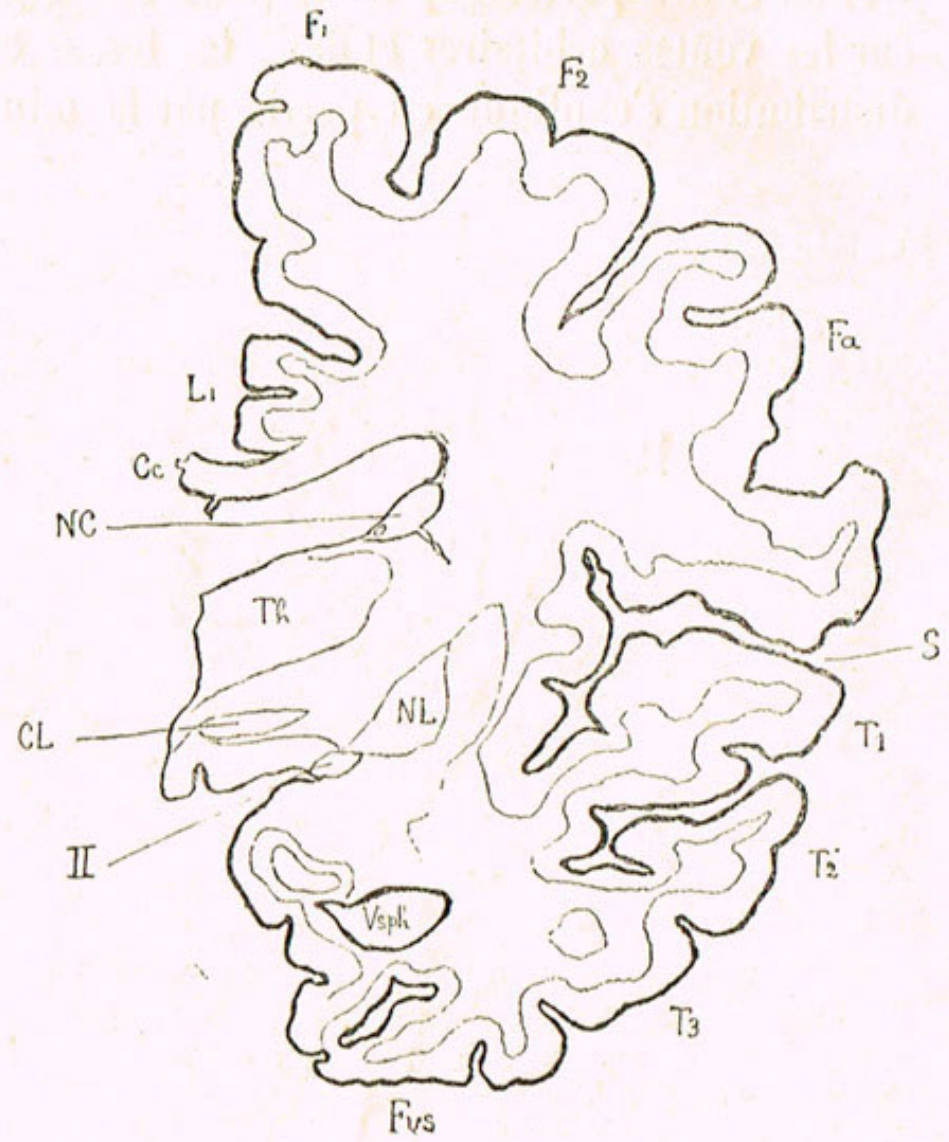

Fig 2.

substance blanche sur le pourtour ventriculaire. Ce dernier indice d'une pression exagérée a été décrit par le professeur Weber dans certains cas de tumeurs cérébrales (2).

Quel peut être le mécanisme de cette augmentation de pression ? Agit-elle de dehors en dedans, ou en se faisant sentir dans le ventricule d'abord et ensuite à la périphérie ? Une fréquence relativement plus grande des paralysies de la IIIe paire par rapport à celle de la VIe parlerait en faveur d'une étiologie ventriculaire ; car le noyau de l'oculo-moteur commun est plus rapproché du bord du ventricule, et par conséquent plus exposé que celui de l'oculo-moteur externe. En réalité, le strabisme divergent est noté plus souvent chez les oxycéphales que le convergent ; mais on ne peut guère tabler sur ce fait, puisque le strabisme divergent est plus répandu d'une façon générale. Par contre, le mode de répartition des

(1) Weber, Nouvelle Iconographie, 4, 1907.
(2) *Ibid.*, 2, 1905 ; 3, 1906.

impressions digitées à la surface interne du crâne peut fournir des indications importantes.

Peu visibles au vertex, à l'occipital et dans la partie supérieure du frontal et des pariétaux, les impressions digitées sont surtout marquées sur les voûtes orbitaires et dans les fosses crâniennes moyennes. Cette distribution s'explique en partie par la minceur de l'os en ces points ;

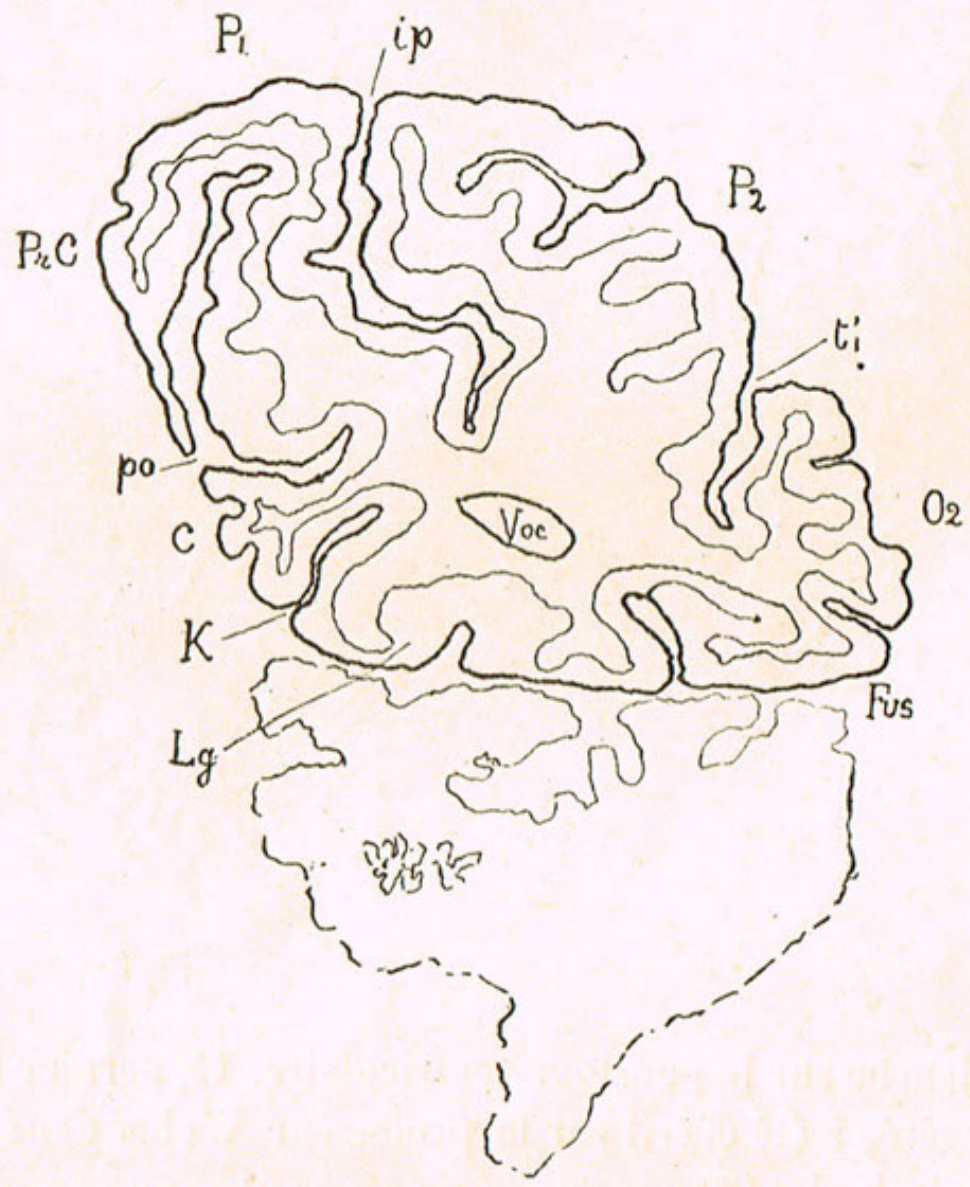

Fig. 3.

mais une autre cause nous semble intervenir : c'est la différence d'épaisseur du manteau cérébral suivant les régions. L'augmentation de pression, si elle est d'origine ventriculaire, doit se faire sentir sur la table interne au maximum dans les endroits où la substance cérébrale est la plus étroite et offre donc la moindre résistance. Les mensurations ont été faites dans plusieurs directions, conformément aux schémas ci-contre.

Chaque chiffre donne, en millimètres, la moyenne des dimensions trouvées sur une série de coupes. Les rayons *a*, *b*, *c*, *d*, *e*, *f*, ont été mesurés sur 10 coupes sagittales de l'hémisphère gauche, rapprochées de la ligne médiane ; *e'* et *f'* sur une autre série de 10 coupes passant plus en

dehors et intéressant la corne occipitale. Le diamètre oblique *g* indique la

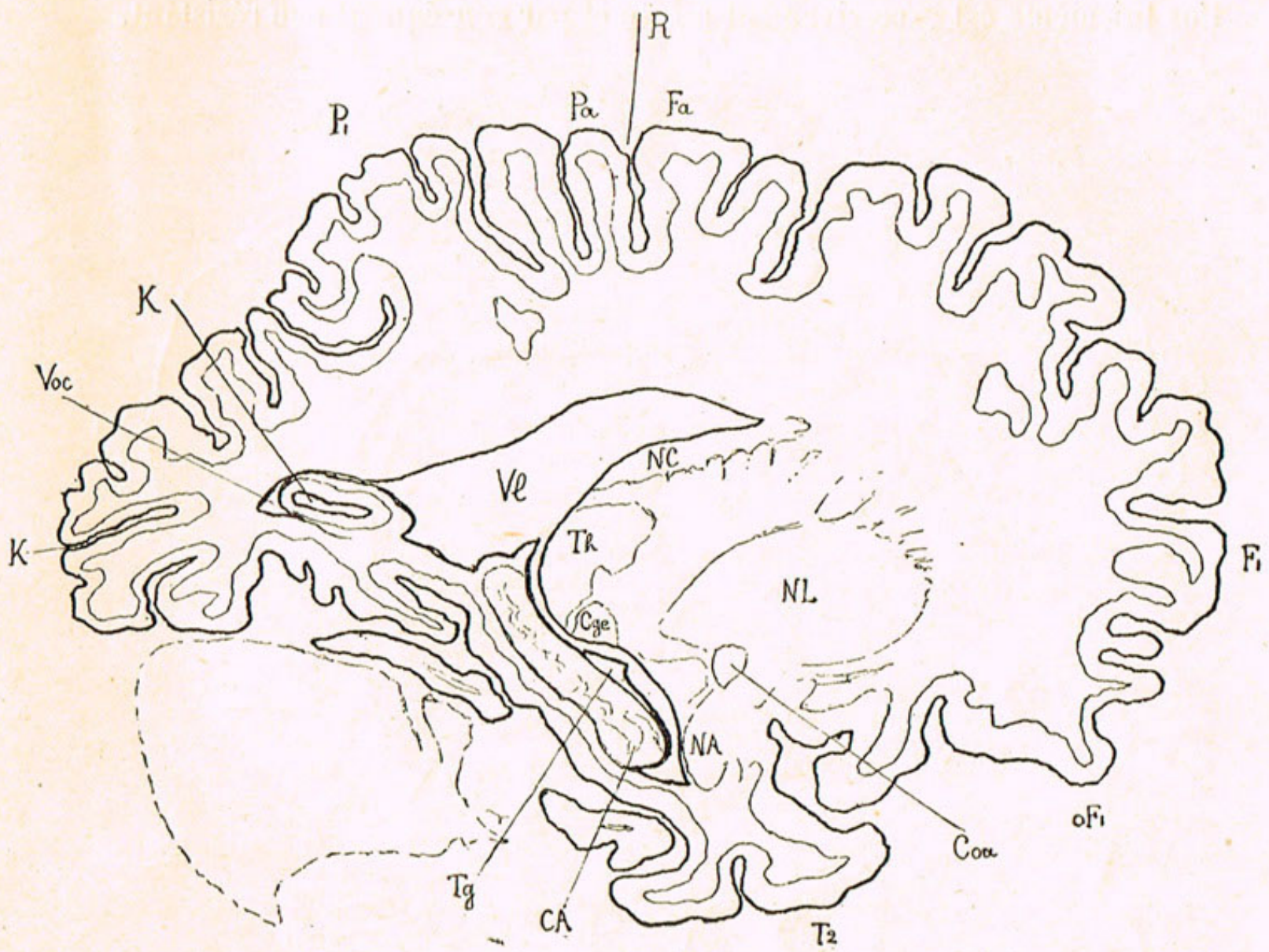

Fig 4

moyenne obtenue sur 45 coupes vertico-transversales de l'hémisphère droit, comprises entre la pointe de la corne frontale et la paroi postérieure du carrefour ventriculaire ; *h* et *i* ont été mesurés sur 19 d'entre elles intéressant la corne sphénoïdale ; *g'* et *h'* sur 13 autres coupes passant plus en arrière et échelonnées sur toute la longueur de la corne occipitale. La distance verticale *i'*, entre cette corne et la périphérie, n'entre pas en ligne de compte, puisque le lobe occipital ne repose pas sur l'os, mais sur la tente du cervelet.

C'est dans les diamètres *a* et *i* que la couche de substance cérébrale est de beaucoup la plus étroite et constitue entre l'os et le ventricule prêt à se distendre un « tampon » de moindre résistance. C'est aussi à l'extrémité de ces diamètres que les impressions digitées sont très prononcées (voûtes orbitaires et fond des fosses moyennes). Dans toutes les autres directions, la substance cérébrale est plus épaisse ; les impressions correspondantes sont peu marquées, sauf sur la paroi latérale des fosses

moyennes, à l'extrémité du diamètre *h*, qui dépasse pourtant 30 millimètres. Mais dans cette région du crâne, constituée par l'écaille du temporal, l'os lui-même est excessivement mince et par conséquent peu résistant.

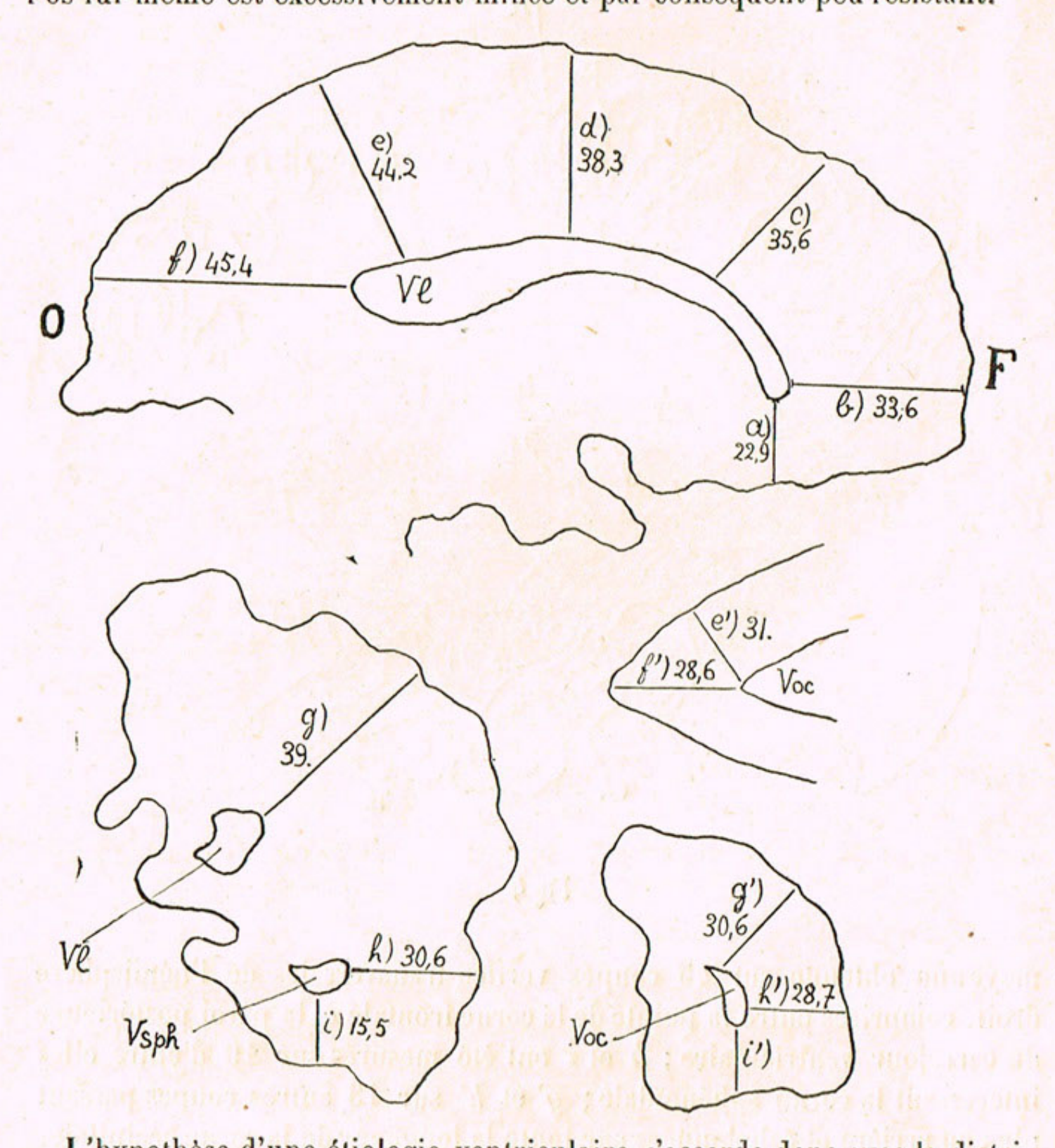

L'hypothèse d'une étiologie ventriculaire s'accorde donc avec la distribution des impressions digitées ; elle expliquerait aussi la névrite optique, celle-ci pouvant être due simplement à la pression de l'infundibulum sur la IIe paire. Au point de vue mécanique, la différence avec l'hydrocéphalie consiste en ceci : dans cette dernière affection, la partie supérieure du crâne s'ouvre, à la façon d'une fleur ; chez les oxycéphales, au contraire, la voûte ne s'ouvre pas ; elle se déforme seulement, en sorte que, malgré la dépression de la base, la place obtenue dans la boîte osseuse est insuffisante. Le cerveau se trouve, comme dans les cas de tumeurs, dans un état de compression ; nous verrons plus loin quelle explication possible on pourrait en donner.

Asymétrie des effets de pression. — Dans le cas particulier, la pression n'a pas eu un effet identique sur les deux hémisphères ; elle semble avoir porté davantage sur le gauche, qui disposait déjà d'une place plus petite par suite de l'asymétrie du crâne. A l'autopsie, les circonvolutions frontales droites dépassaient nettement la ligne médiane, empiétant sur le côté gauche. Les coupes ayant été faites dans des sens différents, la comparaison des dimensions relatives des ventricules fut rendue impossible.

C'est probablement à cet effet plus prononcé de la pression sur l'hémisphère gauche qu'il faut attribuer la différence de volume des nerfs optique et trijumeau, qui y sont beaucoup plus petits qu'à droite. Pour l'oculomoteur commun, c'est l'inverse ; ce fait paraît difficile à expliquer, à moins d'admettre qu'il dépende d'une altération nucléaire : le noyau gauche aurait plus souffert de la compression que le droit, et comme les fibres de la IIIe paire s'entre-croisent en partie, c'est du côté opposé que le nerf est diminué de volume. La profondeur exagérée des sinus latéral et pétreux inférieur du côté droit pourrait aussi être conséquence des effets de pression, le côté droit ayant peu à peu suppléé au gauche où la circulation veineuse devait se faire moins facilement ; la suppléance est possible, puisque les sinus gauche et droit confluent en arrière au Pressoir d'Hérophile, et communiquent en avant par le sinus coronaire. Quant aux artères, la sylvienne et la cérébrale antérieure sont très minces des deux côtés ; cette anomalie est sans doute en rapport avec le faible développement des lobes frontaux, sans qu'il soit possible de dire si elle en est la cause ou la conséquence. Les artères méningées moyennes, dont l'empreinte est si marquée des deux côtés du crâne (signe de pression), n'irriguent pas le cerveau.

Les altérations constatées plus haut parlent toutes en faveur d'une augmentation permanente de la pression intracrânienne. Mais ce phénomène seul n'explique pas les *accidents brusques et transitoires* qui se sont produits chez notre malade ; ils doivent dépendre de quelque autre mécanisme capable de provoquer une hypertension momentanée. Quel peut être ce mécanisme ?

Parmi tous les organes, le cerveau est le seul qui se trouve immobilisé dans une enveloppe absolument rigide ; cette condition serait défavorable à une bonne irrigation si elle n'était compensée par l'existence de nombreux sillons, dont le rôle principal est de faciliter la nutrition. Les déchets des couches superficielles de la substance blanche retournent à la périphérie ; ceux des profondes sont drainés par le liquide ventriculaire. En outre, les variations de volume provoquées par chaque vague sanguine agissent nécessairement sur le cerveau plus que sur les autres organes, puisqu'il est enfermé de toutes parts. Il y répond en expurgeant une cer-

taine quantité du liquide que contiennent les espaces arachnoïdiens et les ventricules. Mais ceux-ci n'ont qu'un seul débouché, l'aqueduc de Sylvius : il faut absolument qu'il fonctionne (1), sinon une pression intracrânienne exagérée et accompagnée d'œdème papillaire ne tarde pas à apparaître. Chez les oxycéphales, la déformation si caractéristique de la base, nettement visible sur les radiographies de notre cas,a pour conséquence de donner à l'aqueduc une inclinaison et une courbure anormales. Il est donc compréhensible que ce canal fin et délicat puisse se trouver momentanément comprimé et obstrué sous l'influence des facteurs pathologiques les plus insignifiants, tandis qu'il ne le serait pas si sa situation et sa direction étaient normales. L'écoulement du liquide du 3e ventricule devient alors impossible, et le cerveau est hermétiquement pris dans un espace clos, ce qui favorise la compression ; sitôt que l'aqueduc se rouvre, les conditions habituelles sont rétablies.

Ce mécanisme rendrait compte des symptômes d'hypertension subite et passagère : crises et paralysies transitoires dans le domaine de l'oculomoteur commun. Quant à la paralysie permanente de la musculature intrinsèque de l'œil, qui dépend du même nerf, elle peut être due à la vulnérabilité plus grande du segment antérieur du noyau de la IIIe paire. C'est ce segment qui innerve la pupille ; se trouvant directement sous le plancher du 3e ventricule, il est plus exposé à l'exagération de la pression et à la sclérose périventriculaire consécutive que le reste du noyau, situé sous l'aqueduc. Cette hypothèse est confirmée dans notre cas par l'examen des coupes, qui montrent en effet une destruction partielle à l'extrémité antérieure du noyau de l'oculo-moteur commun.

Arrivés au bout de notre simple étude, nous constatons que nous n'avons trouvé une solution possible que pour certains accidents aigus survenant chez des oxycéphales.

Par contre, nous n'avons point d'explication pour les causes de l'anomalie crânienne elle-même et des phénomènes de pression permanente qui l'accompagnent. Dans notre observation il y a certainement un facteur héréditaire : on ne saurait en nier la valeur lorsqu'on sait que l'on retrouve jusqu'à de petites anomalies de la dentition d'une génération à l'autre. Resterait à savoir comment il agit. Ici nous rappellerons que certains vaisseaux cérébraux — ceux de la moitié antérieure — nous frappèrent par leur diamètre minime. Peut-on en conclure à une croissance irrégulière, procédant par saccades, du cerveau ? La portion frontale, peu irriguée, ne se développerait presque pas et permettrait ainsi aux sutures de l'ossifier. Puis interviendrait une circulation par collaté-

(1) Weber, Nouvelle Iconographie, 2, 1905.

rales, beaucoup plus lente à s'établir, suivie d'une période nouvelle de prolifération des éléments nerveux, qui aurait alors à vaincre un sérieux obstacle osseux. Ou enfin, le développement asymétrique et périodique du cerveau est-il précisément héréditaire, et les anomalies vasculaires n'en sont-elles que les conséquences ? Ces questions restent ouvertes.

Conclusions.

1° L'atrophie du nerf optique n'est pas la conséquence d'un canal osseux trop étroit. Elle est en rapport avec la pression intracrânienne et intraventriculaire exagérée, et avec le refoulement de liquide céphalo-rachidien qui en résulte ;

2° La paralysie de la IIIe paire dépend aussi de la pression intraventriculaire. C'est une paralysie nucléaire, le noyau se trouvant sous le seuil du 3e ventricule et le plancher de l'aqueduc ;

3° Le maximum des impressions digitées correspond à l'épaisseur la moindre du manteau cérébral et de la boîte crânienne ;

4° L'oxycéphalie, en dehors de toute question d'étiologie, présente dans son cours des accidents brusques que nous sommes disposés à attribuer à l'inclinaison anormale de l'aqueduc de Sylvius, entraînant des stases ventriculaires subites, comparables à celles de certaines tumeurs ;

5° L'oxycéphalie est peut-être en rapport avec une croissance cérébrale irrégulière, périodique et n'intéressant pas simultanément toutes les zones de cet organe.

Imp. J. Thevenot, Saint-Dizier (Haute-Marne)